

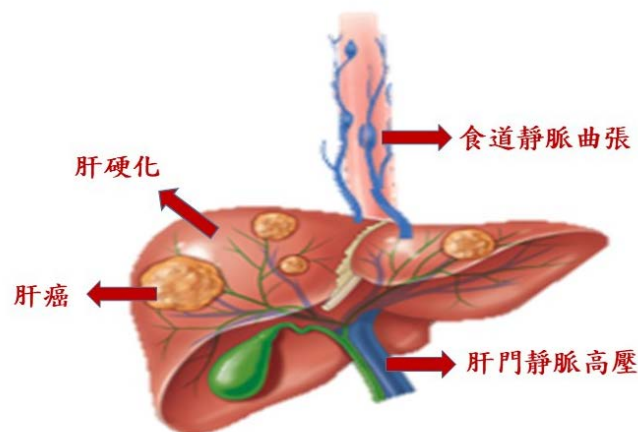
北高榮發表肝癌併食道靜脈曲張初級預防策略 內視鏡結紮減少出血 有效提升早期肝癌存活率

主講人：臺北榮總侯明志副院長 臺北榮總內科部胃腸肝膽科楊宗杰醫師

臺北榮總與高雄榮總合作，經過長達10年研究發現：相較於口服非選擇性 β -腎上腺素阻斷劑（propranolol）藥物，內視鏡結紮治療可顯著減少肝癌合併食道靜脈曲張患者首次出血的機會，為全世界首篇針對肝癌併食道靜脈曲張的初級預防策略所發表的長期追蹤隨機對照研究，完整研究成果已於民國113年3月刊登於胃腸肝膽領域重量級期刊Gut。

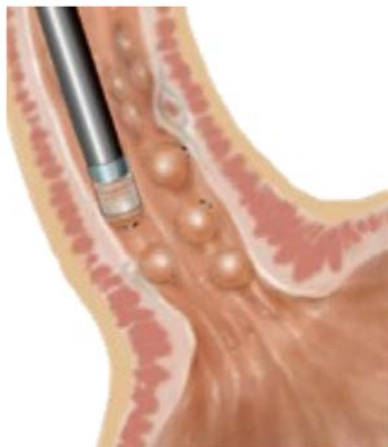
臺北榮總侯明志副院長表示，臺灣乃至於整個亞太地區皆為肝癌的盛行區，此重大研究成果發表，對於肝癌併食道靜脈曲張患者的治療與預後有著重大的影響，可望藉由食道靜脈曲張的初級預防策略減少肝癌病人出血機會，進而改善肝癌病人的整體存活率。

門脈高壓即為肝門靜脈（一條從胃、脾臟、胰臟、小腸流至肝臟的靜脈）呈現高壓的狀態，而造成門脈高壓最常見的原因就是肝硬化。胃食道靜脈曲張出血是門脈高壓的主要併發症之一，並且具有相當高的再出血率與死亡率。雖然過去三十年來醫療的進步已經大幅改善胃食道靜脈曲張出血病患的預後，但其出血後的死亡率仍然高達15-20%。肝癌是門脈高壓的一個特殊次族群，也是全國第二大最常見癌症死亡原因，對國人的健康影響甚鉅（圖一）。



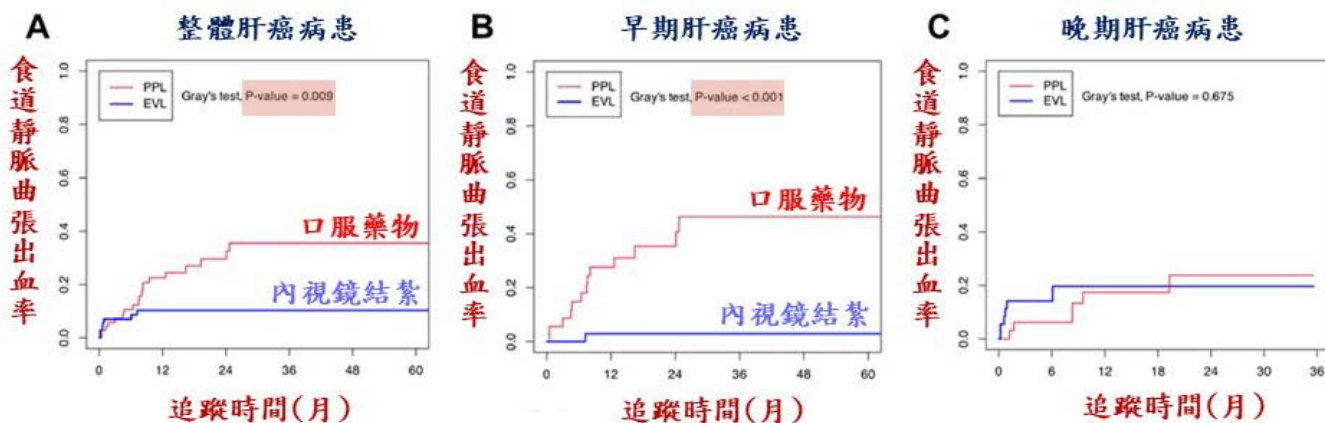
圖一：肝硬化與肝癌常合併門脈高壓，進一步導致食道靜脈曲張出血。

內視鏡靜脈曲張結紮術是預防及治療食道靜脈曲張出血的標準治療，醫師會透過內視鏡，在食道靜脈曲張的底部以小橡皮圈加以結紮，使其缺血、縮小並形成結痂，以達到治療或預防出血的目的(圖二)。



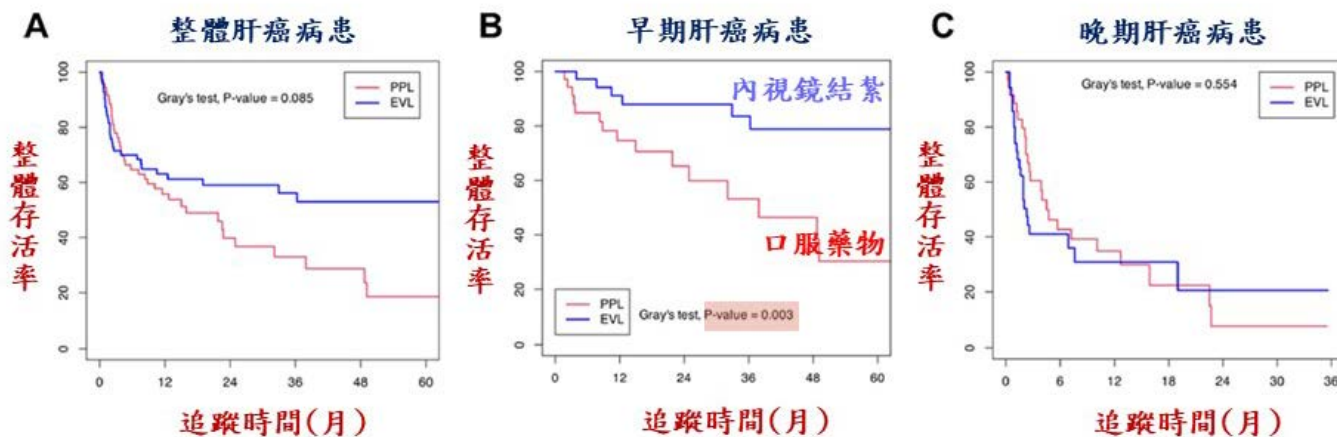
圖二：食道靜脈曲張結紮術示意圖

臺北榮總侯明志副院長所領導的門脈高壓診斷治療團隊，與高雄榮總胃腸肝膽科陳文誌主任合作，自民國 100 年至 110 年進行一個雙醫學中心隨機對照研究，比較內視鏡結紮治療與口服非選擇性 β -腎上腺素阻斷劑(propranolol)對預防肝癌合併食道靜脈曲張患者首次出血的效果。結果發現：接受內視鏡結紮治療相較於口服 propranolol 藥物，可以顯著減少肝癌合併食道靜脈曲張患者首次出血的機會，讓出血風險下降六至七成(圖三 A)；針對早期肝癌(巴塞隆納臨床肝癌分期 A 或 B)的患者，內視鏡結紮治療不僅可以減少食道靜脈曲張出血率(圖三 B)，甚至可以改善整體存活率(圖四 B)；針對晚期肝癌(巴塞隆納臨床肝癌分期 C 或 D)的患者，由於腫瘤進展快速、患者存活時間較短、兩組接受治療時間及次數皆不完整，因而兩組的出血率(圖三 C)及死亡率(圖四 C)皆沒有顯著差異。



圖三：肝癌病患食道靜脈曲張出血率

A：整體肝癌病患；B：早期肝癌病患；C：晚期肝癌病患。



圖四：肝癌病患整體存活率

A：整體肝癌病患；B：早期肝癌病患；C：晚期肝癌病患

侯明志副院長表示，在肝癌病中，有大約一半的患者合併有食道靜脈曲張，如果沒有給予初級預防，約有接近一半的病人會發生食道靜脈曲張出血。而肝癌病人併發食道靜脈曲張出血的預後非常差，其再出血率約 50%、六週內死亡率約 26-48%，兩者皆比非肝癌病人高出許多。

臺北榮總內科部胃腸肝膽科楊宗杰醫師表示，目前國際上針對門脈高壓的治療共識，是優先使用非選擇性 β -腎上腺素阻斷劑，若有禁忌症且合併有高危險性食道靜脈曲張，則建議接受內視鏡靜脈曲張結紮術預防出血。然而，此共識主要是根據過去對肝硬化病人研究結果而建議，並未對肝癌病人預防策略有特別描述。本重大研究發表，將改變現行治療策略，可望藉由食道靜脈曲張的初級預防策略，減少肝癌病人出血機會，進而改善肝癌病人的整體存活率。

73 歲林先生，是一位農民，過去並無慢性疾病史，因半年來體重莫名減輕 5 至 6 公斤，合併虛弱無力，轉診至臺北榮總，詳細檢查後發現林先生患有 C 型肝炎合併肝硬化，且肝臟長了一顆 6 公分的腫瘤，同時胃鏡檢查發現食道長出 6 條靜脈曲張(2 條中型、4 條小型)，屬於高危險性出血的食道靜脈曲張。經與林先生詳細討論後，為了預防食道靜脈曲張出血，林先生於民國 108 年 8 月 7 日接受首次食道靜脈曲張結紮術，過程順利無併發症，108 年 8 月 12 日接受肝腫瘤手術切除，術後病理報告確定為肝癌。後續定期接受食道靜脈曲張結紮治療直至靜脈曲張根除，至今無發生食道靜脈曲張出血及腫瘤復發的狀況。林先生十分感激北榮醫療團隊的專業判斷與治療，讓他順利渡過一次次的難關，重獲新生。

論文網址：<https://gut.bmj.com/content/gut.jnl/73/4/682.full.pdf>



侯明志副院長領導的團隊與高榮合作發表國際首篇針對肝癌併食道靜脈曲張的初級預防策略重大研究成果



胃腸肝膽科楊宗杰醫師報告北高榮合作十年研究成果：內視鏡結紮治療可顯著減少肝癌合併食道靜脈曲張患者首次出血的機會



病友林先生（右）獻花感謝醫療團隊的救治，由侯明志副院長（左）代表接受



病友林先生(左四)與醫療團隊合影